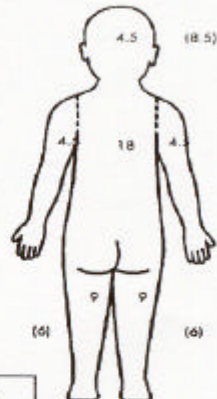
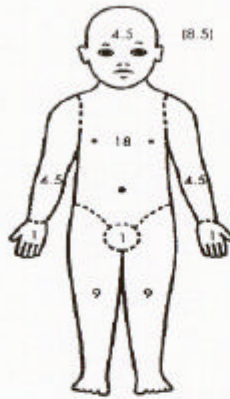


# BIJLAGEN SCORMA index huidmastocytose

## SCORMA INDEX

Institution :  
 Physician :  
 Date of visit :

Name of patient :  
 Date of birth :  
 Patient number :



Between brackets : Age under 2 yrs.

**A: Extent** please indicate the area involved [ ]

**B: Intensity** average representative area [ ]

Criteria	Intensity	Intensity items
1. Pigmentation / erythema	[ ]	0 = absent
2. Vesiculation	[ ]	1 = mild
3. Elevation	[ ]	2 = moderate
4. Positive Darier's sign	[ ]	3 = severe

**C: Subjective Symptoms** [ ]

	Visual Analog Scale ( by parents if child < 5 years)	
1. Provoking Factor(s)	0 -----	10
2. Flushing	0 -----	10
3. Diarrhea	0 -----	10
4. Pruritus	0 -----	10
5. Localized Bone Pain	0 -----	10

**Scorma index: A/5 + 5B + 2C/5** [ ]

## HUIDBIOPSIEPROCEDURE

### *Indicaties*

- verdenking op cutane mastocytose of aangetoonde systemische mastocytose zonder voor cutane mastocytose verdachte huidafwijkingen

### *Procedure*

- lokale anesthesie met lidocaïne
- 4 mm stans van verdachte laesie; idem 4 mm stans van binnenzijde van linker onderarm
- bipten op in fysiologisch zout gedrenkt gaas insturen

### *Verwerking van biopt*

- routine kleuringen, m.n. Giemsa kleuring
- tryptase kleuring (anders zo mogelijk toluidine blauw kleuring)
- immunofenotypering
- mestcellen tellen
- bepaling van mutatie van proto-oncogene c-kit (lab Erasmus MC, Rotterdam)

### *Beoordeling telling (NB alleen op volwassenen gevalideerd, en onder voorbehoud):*

- gezonde controle personen: max. 58 mestcellen/mm<sup>2</sup>
- niet-lesionale huid bij cutane mastocytose: min. 68 mestcellen/mm<sup>2</sup>
- niet-lesionale huid bij systemische mastocytose: min. 30 mestcellen/mm<sup>2</sup>
- lesionale huid bij cutane mastocytose: min. 64 mestcellen/mm<sup>2</sup>
- lesionale huid bij systemische mastocytose: min. 335 mestcellen/mm<sup>2</sup>